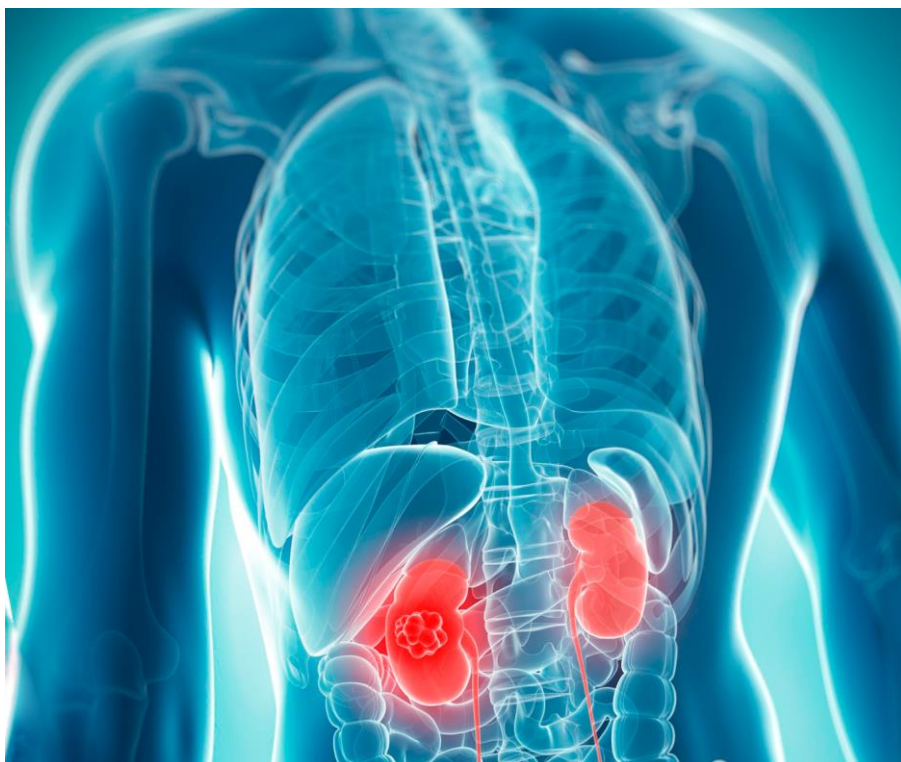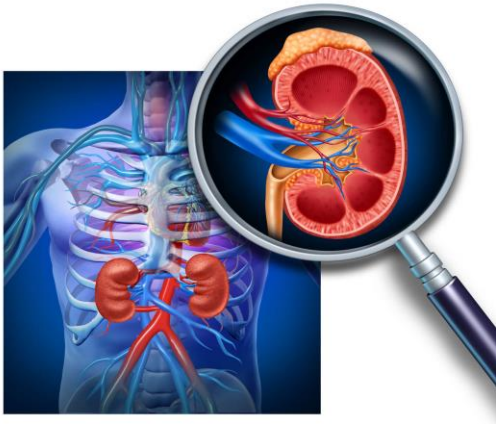


**Здоровье - в каждый
дом!**



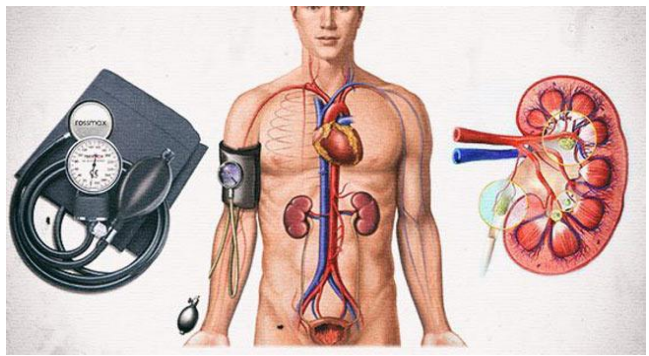
**Рак почки:
признаки, диагностика
и лечение**



Почки в виде двух бобовидных органов располагаются с двух сторон позвоночника. Их основная функция – очищение крови от продуктов жизнедеятельности организма и выработка мочи.

Основными факторами риска развития рака почек являются:

- курение — сигаретный дым имеет канцерогенные вещества, проходящие через почку;
- ожирение и артериальная гипертония;
- возраст старше 55 лет,
- длительное воздействие химикатов: асбеста, кадмия, органических растворителей;
- почечный поликистоз;
- сахарный диабет;
- вирусные инфекции.



Рак почек у женщин встречается реже в 2 раза, чем у мужчин.

Клинические признаки рака почек

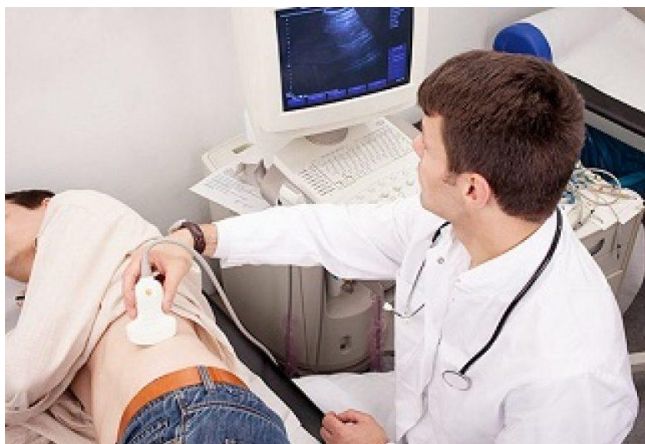
Симптомы рака почки могут длительно не давать о себе знать и появляются только на поздних стадиях. Поэтому так важны профилактический осмотр: УЗИ-диагностика и исследование анализов мочи и крови, по результатам которых возможно определить злокачественную опухоль можно на ранних стадиях.

Признаками рака почки могут быть следующие проявления:

- боль в пояснице ноющего характера.
- примесь крови в моче.
- пальпируемое плотное образование в брюшной полости у худощавых лиц.
- повышенное артериальное давление.
- появление отечности.
- повышение температуры тела.
- общие симптомы: потеря веса, слабость, чрезмерная утомляемость, анемия.

Диагностика

Диагностика онкологии почек включает инструментальные, рентгенологические и лабораторные исследования для определения адекватной тактики лечения. Учитывается анамнез (развитие болезни), симптомы, факторы риска, способствующие возникновению опухоли.



Ультразвуковое исследование

Определяется структура опухоли, её расположение, размер, взаимоотношения с соседними органами и сосудами.

Рентгенографическое исследование

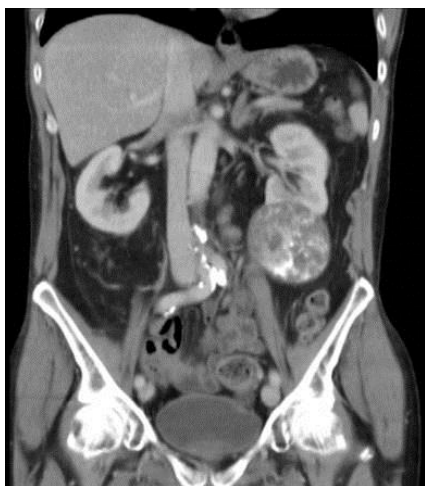По показаниям (обычно для определения объема оперативного вмешательства и определения состояния здоровой почки) проводят урографию с введением контрастного вещества внутрь вены. При попадании вещества в почки посредством кровотока контраст станет заметен на

рентгенологических снимках почек. Так оценивается выделительная функция почек и состояние мочеточников. Почечную ангиографию, как еще один рентгеновский метод, проводят для визуализации опухоли. Специальный катетер вводят в аорту выше мест отхода почечных артерий и вводят в него рентгеноконтрастное вещество. Попадая в почку, оно показывает опухоль.

Обязательно проводится рентгенография легких для выявления отдаленных метастазов злокачественной карциномы почки.

Радиоизотопное сканирование

Радиоизотопами сканируют костную ткань посредством введения радиофармацевтического препарата. Он имеет свойство накапливаться в тех очагах, где высокая степень метаболизма, в частности, ткань костей. Назначают исследование при болях в костях и суставах, повышении концентрации щелочной фосфатазы, косвенно указывающей на наличие метастазов в тканях костей.



КТ (компьютерная томография) и МРТ (магнитно-резонансная томография)

При КТ выполняется послойное рентгенологическое исследование, изображения затем обрабатываются на компьютере, где четко можно увидеть опухоль, ее размеры и место расположения, как она взаимодействует с соседними органами. Можно различить метастазы.

С помощью МРТ получают также послойное изображение, но за счет использования сильного магнитного и электромагнитного поля.

Анализ мочи и крови

Общий анализ мочи может указать на гематурию и протеинурию, общий анализ крови – на наличие лейкоцитоза, повышения СОЭ, сниженного уровня гемоглобина

Пункционная биопсия

Биопсия выполняется длинной толстой иглой, вводимой в ткань опухоли. Изымается небольшой кусочек для гистологического исследования, на основании которого диагностируют рак, определяют вид и степень дифференцировки опухолевых клеток. Однако, при проведении пункции могут развиваться различные осложнения (например, кровотечение), поэтому ряд врачей считают данный метод диагностики нецелесообразным.

Лечение

В зависимости от вида опухоли и стадии опухолевого процесса специалист выбирает различные методы лечения:

- оперативное удаление опухоли. Частичную нефрэктомия почки проводят при ограничении опухоли верхней или нижней ее частями, или при наличии у пациентов только одной функционирующей почки. Радикальную (полную) нефрэктомия почки выполняют вместе с надпочечником с применением общего наркоза.
- иммунотерапия. Усиливает защитные силы организма и активизирует их на борьбу с заболеванием.
- химиотерапия.

Часто применяется комбинированный метод, то есть сочетание вместе или в определенной последовательности нескольких вышеперечисленных методов лечения.

Профилактика

Снизить вероятность возникновения рака почки позволяет соблюдение следующих рекомендаций:

- отказ от курения;
- рациональное питание;
- активный отдых;
- контроль артериального давления;
- избегание контакта с химикатами в быту и на производстве.



Полноценное обследование злокачественных новообразований Вы можете получить в Государственном бюджетном учреждении здравоохранения «Клинический онкологический диспансер №1» министерства здравоохранения Краснодарского края

***350040 г. Краснодар, ул. Димитрова, 146
Телефоны: главный врач (861) 2336818, заведующий диспансерно -
поликлиническим отделением (861) 2332143,
регистратура поликлиники (861) 2336604***